HELAGO-SK, s.r.o.
Obchodný register Mestského súdu v Bratislave III
oddiel Sro, vložka 93626/B
Kosodrevinová 2
82107 Bratislava
IČ: 47479256, DIČ: 2023908898
Tel: 02/55565291
E-mail: info@helago-sk.sk
Web: http://www.helago-sk.sk

MP1122 - Hrudník so srdcom a cievami

Objednávací kód: **4003.MP1122**

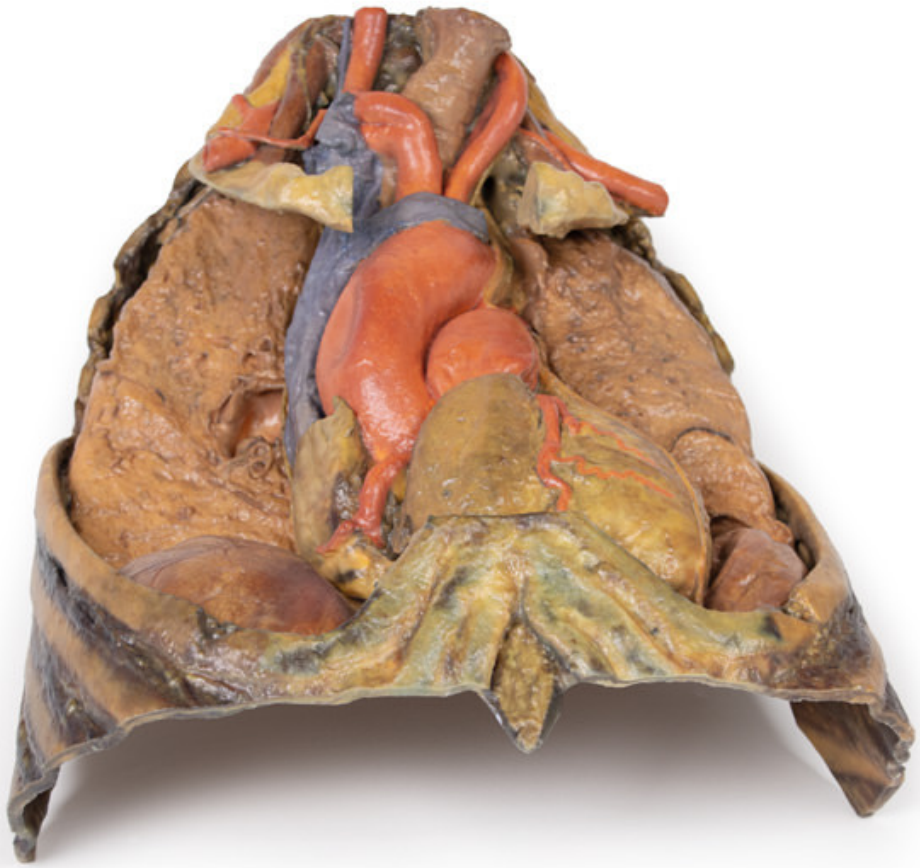

Cena bez DPH	3.869,00 Eur
Cena s DPH	4.681,49 Eur

Parametre

Množstevná jednotka	ks

Hrudný otvor obsahuje štruktúry vychádzajúce z hrudníka a vstupujúce do hlavy, krku a hornej končatiny. V tejto vzorke boli odstránené obe kľúčne kosti, kľúčové žilné štruktúry a ďalšie svalstvo. Napriek tomu je možné pozorovať ďalšie dôležité anatomické časti. Kľúčové štruktúry obsahujúce priedušnicu, ktorá je najlepšie vidieť s hrubým prstencom chrupavky, prvé rebro, ktoré bolo odhalené pred jeho stretnutím

s rebrovou chrupavkou, ktorá prechádza v bočnom až stredovom smere a musculus scalenius anterior vchádzajúci v hornej časti do prvého rebra.

S ohľadom na prívod krvi je možné vidieť pravú podkľúčkovú oblasť na prvom rebre, z ktorej vychádza truncus thyrocervicalis pre zásobovanie krku. Nad prvým rebrom je možné pozorovať tiež ľavú podkľúčkovú oblasť z ktorej vychádza nadlopatková tepna a ľavú a pravú spoločnú karotidu je možné vidieť v hornej časti, z ktorých ľavá tiež obsahuje jasne viditeľný ľavý blúdivý nerv.

Blúdivý nerv prechádzajúci v spodnej časti od lebky nasleduje spoločné karotídy v karotickej pošve, ktorú je možné vidieť v ľavej spoločnej karotíde. Ľavý bráničný nerv zostáva nejasný, dokiaľ nevystúpi v mediastínu. Sú vidieť zložky ľavého brachiálneho plexu od koreňa po kmene. Vychádza tu mnoho menších vetví vrátane dorzálneho lopatkového nervu.

V mediastínu hrudníka je možné pozorovať kľúčové štruktúry. Iné časti anatómie vrátane dolnej dutej žily, pravého blúdivého nervu a niektorých koronárnych ciev však nie je možné v tejto vzorke pozorovať. Pravý bráničný nerv je možné pozorovať za srdcom. Ten bol počas preparácie posunutý zo svojej normálnej pozície pred srdcom. Je vidieť aj ľavý bráničný nerv, ktorý je stále vo svojom spojivovom tkanive a zostáva umiestnený pred srdcom až po dosiahnutí bránice pre inerváciu. Ľavý blúdivý nerv možno vidieť za srdcom a je ľahšie identifikovateľný hore za ľavou spoločnou karotickou tepnou v karotickej pošve. Všimnite si tiež ľavého cyklického laryngeálneho nervu prechádzajúceho pod aortou.

Z oblúka aorty vychádzajú vetvy brachiocefalickej a ľavej spoločnej karotídy nad srdcom. Ľavú podkľúčkovú tepnu možno vidieť tesne za ľavou spoločnou karotídou s pľúcnym kmeňom vychádzajúcim tesne nad srdcom. Vľavo vpredu je možné pozorovať zostupujúcu karotickú tepnu nachádzajúcu sa vpredu na srdci, pričom hornú dutú žilu možno pozorovať vpravo od aorty a vzadu.

Spodný hrudník na vzorke zobrazuje ôsme až dvanáste rebro a možno tiež pozorovať svalstvo medzi týmito rebrami. V spodnej stredovej oblasti možno vidieť aj smer vonkajšieho medzirebrového svalu, ktorý postupuje do vrstvy fascie.

Na vzorke je možné pozorovať pravú polovicu bránice, ktorá sa nachádza viac hore v porovnaní s ľavou polovicou bránice, čo je dôsledkom prítomnosti pečene na pravej strane brušnej dutiny.